Otomicosis

O Malard
P Bordure
J Toquet
F Legent

Resumen. – La otomicosis es una infección fúngica que afecta principalmente al oído externo. Su prevalencia representa el 5 al 10 % de todas las otitis externas. Los agentes patógenos más frecuentes son Candida albicans y Aspergillus. La otomicosis puede verse favorecida por una inmunodepresión, un clima de tipo tropical, traumatismos del conducto auditivo externo y la aplicación de antibióticos o de corticoides. El diagnóstico se basa sobre todo en el examen clínico y los exámenes micobacteriológicos sólo se realizan en caso de dudas diagnósticas. El tratamiento de la otomicosis suele ser local y se basa en la aplicación de antifúngicos del tipo de los polienos o los imidazoles. Debe ser prolongado por lo menos 2 semanas. En la gran mayoría de los casos, la otomicosis es una otitis banal que se cura simplemente con un tratamiento adecuado. Sin embargo, hay que saber detectar las formas complicadas o extensas que requieren un tratamiento sistémico urgente y prolongado.

© 2000, Editions Scientifiques et Médicales Elsevier SAS, París. Todos los derechos reservados.

Introducción

La otomicosis es una infección fúngica que afecta al oído externo. En la práctica el conducto auditivo externo es el más frecuentemente afectado. Las localizaciones a nivel del pabellón (dermatofitosis) se asemejan más a las micosis cutáneas que a las otomicosis y son tratadas con frecuencia por el dermatólogo. La otomicosis es una patología relativamente común que se observa principalmente durante el período estival. Su prevalencia representa el 5 al 10 % de todas las otitis externas [2, 25]. Los factores que favorecen la aparición de otomicosis son los habitualmente observados en las infecciones fúngicas: clima tropical [3, 22], inmunodepresión, traumatismos locales y quirúrgicos [12, 16], aplicación de antibióticos o de corticoides in situ, etc. Los agentes patógenos (levaduras, micelios filamentosos queratinófilos) principalmente encontrados son *Candida albicans* y *Aspergillus*. El diagnóstico de otomicosis se basa sobre todo en el examen otoscópico y su sintomatología clínica se asemeja a la de la otitis externa bacteriana. No obstante, puede ser difícil establecer un diagnóstico, principalmente en caso de sobreinfecciones. Su tratamiento es principalmente local y consiste en la aplicación de antifúngicos del tipo de los polienos (espectro reducido) o los imidazoles (espectro amplio). En la gran mayoría de los casos, la otomicosis se cura simplemente con un tratamiento adecuado. Sin embargo, hay que saber detectar las otomicosis severas o extensas cuyo diagnóstico puede ser más difícil. Estas formas aparecen sobre todo en terrenos inmunodeprimidos. Requieren un tratamiento médico urgente por vía sistémica y a veces un tratamiento quirúrgico.

Olivier Malard : *Interne.*
Philippe Bordure : *Praticien hospitalier, professeur des Universités.*
Judicael Toquet : *Chef de clinique.*
François Legent : *Praticien hospitalier, professeur des Universités.*
Service d'oto-rhino-laryngologie et de chirurgie cervicofaciale, Hôtel-Dieu, place A Ricordeau, BP 1005, 44093 Nantes cedex 01, France.

Micología y comensalismo del conducto auditivo externo

El estudio de la ecología micológica y microbiana cutánea permite describir un cierto número de microorganismos que constituyen la flora comensal del conducto auditivo externo. Entre ellos se encuentran bacterias y hongos (o micromicetos). Los micromicetos pertenecen al reino vegetal. Son talofitos, es decir, no tienen ni tallos, ni hojas, ni raíces; al carecer de sistema clorofílico son obligatoriamente saprofitos [1]. No obstante, el saprofitismo no significa necesariamente un carácter patógeno por lo que se deben interpretar adecuadamente los resultados de las tomas de muestras micológicas y bacteriológicas realizadas a nivel de la piel. Sin confrontación con el examen

clínico, una toma a nivel del conducto auditivo externo tiene poco valor patológico, puede reflejar una población de micro-organismos saprofitos o simplemente una contaminación externa. El estudio de la flora saprofita del conducto auditivo externo (comensalismo) muestra que las bacterias y los micromicetos están presentes en gran cantidad.

Micromicetos comensales

Son frecuentemente aislados en el conducto auditivo externo en ausencia de infección patente. Se distinguen [4]:

— el género de los micromicetos filamentosos de la familia de los aspergiláceos (grupo de los *Aspergillus);*

— el género de los levaduriformes de tipo *Pityrosporum ovale* [20].

En cambio, el carácter saprofito de las levaduras de tipo *Candida albicans,* reconocido a nivel del tubo digestivo, es más discutido a nivel del conducto auditivo externo.

Cualquier desequilibrio de la flora cutánea saprofita del conducto auditivo externo puede causar una infección del oído, ya que una destrucción electiva de la flora bacteriana conduce a un aumento anómalo de la proporción de los agentes fúngicos, lo que les confiere un carácter invasor y patógeno.

Bacterias comensales

Son halladas en el 70 al 95 % de las muestras de conducto auditivo externo realizadas en ausencia de anomalía clínica [4]. Los gérmenes más frecuentemente observados [20] pueden clasificarse en cuatro grupos.

Estafilococos coagulasa-negativos

Son los más numerosos. Pertenecen al grupo de los cocos grampositivos y suelen agruparse en pequeños acúmulos más o menos regulares. De ellos, los dos principales son el *Staphylococcus auricularis* (específico del conducto auditivo externo) y el *Staphylococcus capitis* (no específico). Ningún papel patógeno se ha descrito para estos estafilococos coagulasa-negativos a nivel del conducto auditivo externo.

Difteroides aerobios o corineformes

Se observan muy frecuentemente en el conducto auditivo externo. En forma de bastoncillos, pertenecen al grupo de los bacilos grampositivos. Algunos son especialmente lipófilos y se desarrollan en las regiones ricas en glándulas sebáceas.

Difteroides anaerobios

Se observan de forma menos frecuente. Se trata sobre todo del grupo de los *Propionibacterium.*

Otras bacterias: Escherichia coli, Proteus y Pseudomonas aeruginosa [29]

Se observan de forma esporádica en el conducto auditivo externo sano.

Epidemiología

El diagnóstico de otomicosis suele establecerse en el adulto de más de 35 años de sexo masculino. El verano y el otoño constituyen los períodos de predilección [12]. Las otomicosis pueden encontrarse en sujetos sanos y sin antecedentes notables, pero muy a menudo existen factores predisponentes: un tratamiento reciente con antibióticos, una modificación del pH cutáneo o de las propiedades antibacterianas del cerumen [24, 30], una malnutrición [10], una cirugía otológica reciente o un traumatismo del conducto auditivo externo [12, 16]. De forma general, todos las estados que inducen una inmunodepresión aumentan el riesgo de aparición de una otomicosis.

La otitis externa es principalmente una infección de origen bacteriano; un estudio que reagrupa más de 1 400 tomas de muestras realizadas a partir de otorreas [2] ha mostrado que el principal agente patógeno de la otitis externa es el *Pseudomonas aeruginosa.* No obstante, la responsabilidad aislada de un micro-organismo fúngico se ha establecido en el 6 % de los casos, mientras que una etiología mixta, bacteriana y fúngica se ha referido en el 7 % de los casos. Las tomas de muestras en pacientes que padecen otomicosis probada muestran que los principales agentes responsables [7, 21] son del género de los Aspergillus *(Aspergillus niger, flavus* y *fumigatus)* y del de las levaduras *(Candida albicans, parapsilosis).* Suele referirse la presencia de *Penicillium* [17, 26, 32], pero en proporciones menores.

Estudio clínico

Se pueden presentar varias formas clínicas [21]. Es entonces más o menos fácil establecer el diagnóstico positivo.

OTOMICOSIS EXTERNA

Se pueden distinguir tres estadios [9]. El estado inicial corresponde a la implantación del hongo y a su desarrollo en las capas superficiales de la piel. Existe un prurito moderado y la otoscopia muestra una hiperemia de la piel. La presencia de filamentos coloreados en las secreciones permite sospechar el diagnóstico. En un estadio más evolucionado, el paciente consulta por una otalgia intensa asociada a una otorrea. El conducto auditivo externo está obstruido por una masa blancuzca que forma un acúmulo purulento. Después de su ablación, la piel del conducto auditivo externo está inflamada y a veces ulcerada. Por último, en un estadio posterior, que aparece si no hay un tratamiento adecuado, los signos funcionales se intensifican. La inflamación se extiende, a veces se observan adenopatías satélites pretragales y puede aparecer una perforación timpánica (clavo micótico).

Prevalencia

— En las regiones no tropicales, la prevalencia de la otomicosis es baja, constituye el 10 % de las causas de otitis externa [25]. En el caso de las otitis externas que persisten a pesar del tratamiento local, el origen micótico parece ser de aproximadamente un tercio: trabajos realizados sobre más de 230 pacientes [27] han permitido demostrar la existencia de un micromiceto en más del 35 % de las otitis externas que persisten después del tratamiento antibiótico y corticoide local.

— En los climas tropicales [22, 36] la prevalencia es mucho mayor. En algunas regiones, la incidencia puede exceder el 75 % de las otitis externas [35]. En la práctica, la otomicosis parece representar el 10 % de las consultas de otología en climas cálidos y húmedos [3, 22]. En las regiones tropicales, los micromicetos de tipo Aspergillus son los más frecuentes y parecen ser responsables de las formas más graves [1].

Forma aguda

El motivo funcional de queja, el principal, es la otalgia. El paciente a menudo refiere una otorrea más o menos abundante, un prurito con sensación de escozor cutáneo y una hipoacusia con sensación de oído taponado.

La presión ejercida sobre el trago y el examen con espéculo exacerban el dolor. Este cuadro clínico se asemeja al de la otitis externa banal, con una menor intensidad. La otoscopia muestra una mayor o menos obstrucción del conducto auditivo

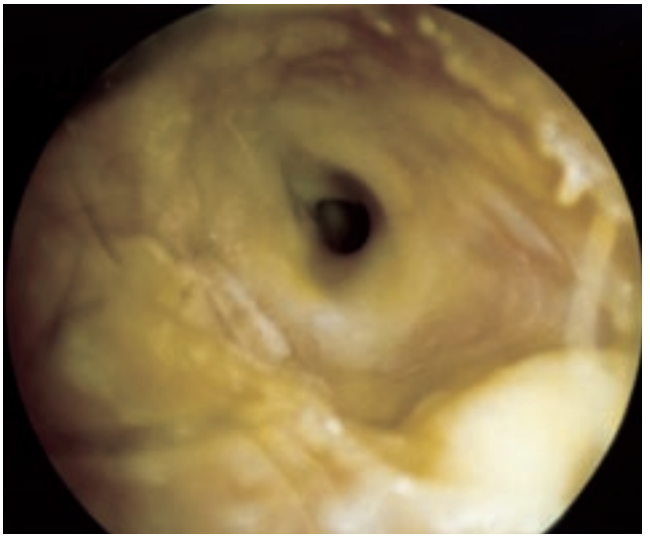

1 *Otomicosis aguda de origen aspergilar con aspecto típico de «papel secante húmedo».*

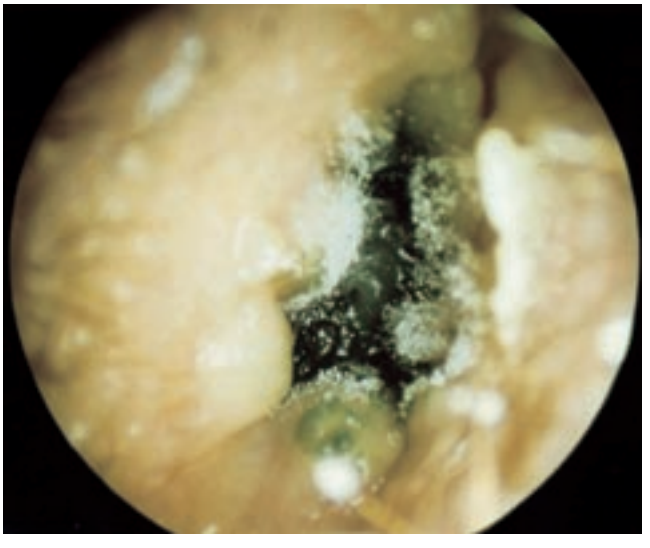

2 *Otro aspecto de otomicosis aguda con presencia de filamentos blanquecinos algodonosos.*

externo por una masa húmeda a veces semejante al papel secante cuyo color varía del amarillento al negro *(figs. 1. 2, 3).* Después de la detersión bajo microscopio, la piel del conducto auditivo externo está muy inflamada, dolorosa y sangra al mínimo contacto. En la membrana timpánica puede localizarse una miringitis granulomatosa característica, que no es sin embargo específica de las infecciones fúngicas. Puede aparecer *(fig. 4)* una perforación timpánica denominada «clavo micótico» que se debería a una infección mixta, micótica y bacteriana. No siempre es fácil establecer el diagnóstico, principalmente en las formas modificadas por los tratamientos locales.

Forma crónica

Se trata de una forma clínica más difícil. El diagnóstico es a menudo más tardío. Su aspecto clínico y otoscópico es menos típico que el de la forma aguda. Existe una inflamación difusa del conducto auditivo externo, pero no hay filamentos por regla general ni masas algodonosas o negruzcas. No obstante, la ausencia de mejoría e incluso el agravamiento de los síntomas después de un tratamiento antibiótico y

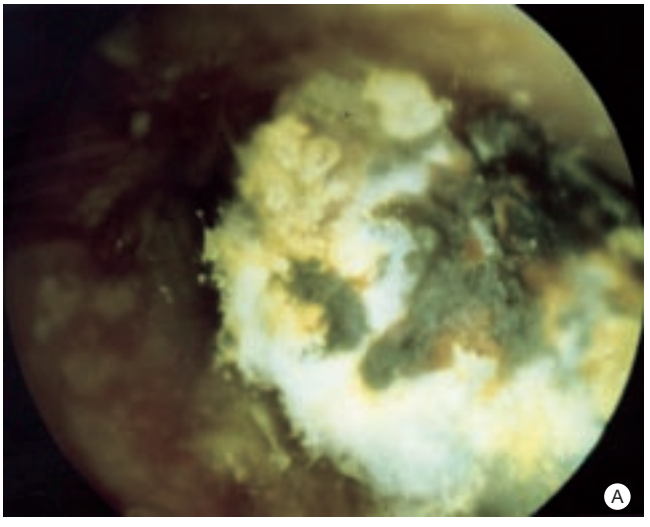

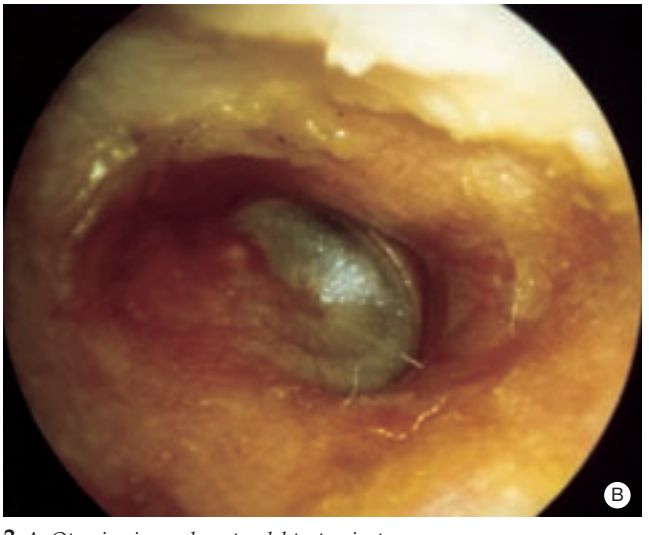

3 *A. Otomicosis aguda antes del tratamiento.*
B. Mismo paciente después del tratamiento local con ciclopiroxolamina.

corticoide local adecuado llama la atención del médico y le permite sospechar el diagnóstico. En estas formas, las tomas de muestras micológicas y bacteriológicas son muy útiles para confirmar el diagnóstico.

En caso de recidiva unas semanas después del tratamiento o si persiste una anomalía de la piel del conducto, conviene investigar una dermatosis subyacente. Efectivamente, la otomicosis puede aparecer sobre el lecho de un eccema (atópico, de contacto) o de una psoriasis, cuyo diagnóstico es difícil a nivel del conducto auditivo externo [28]. En estos casos, es necesario el examen por un dermatólogo, pues estas dermatosis a menudo requieren un tratamiento específico independiente del de la otomicosis. En las formas crónicas, los agentes fúngicos pueden ejercer su poder patógeno de dos maneras: por una parte, por un mecanismo invasor relacionado con la penetración directa de los micromicetos en las capas epidérmicas; por otra parte, por un mecanismo de tipo alérgico denominado micétide que aparece principalmente en contacto con micromicetos del género *Aspergillus* [1].

OTOMICOSIS ASINTOMÁTICA

Su diagnóstico es por regla general fácil. La otomicosis se descubre durante una otoscopia sistemática o que se realiza por una simple sensación de oído taponado. La otoscopia muestra depósitos en polvo o una masa en copos que obs-

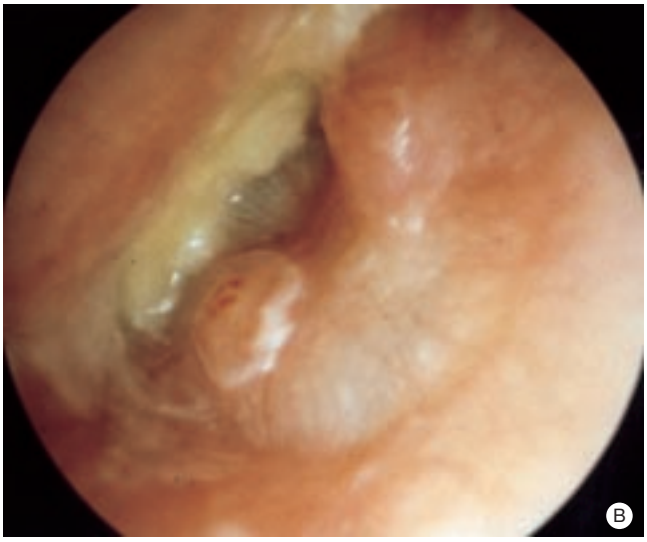

4 *A. Otomicosis por* Candida parapsilosis *complicada con perforación (clavo micótico).*
B. Mismo paciente después de un tratamiento local de 15 días: curación.

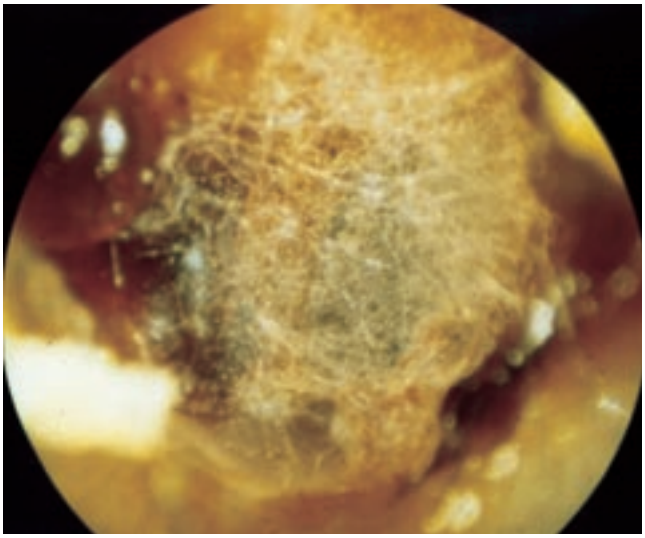

5 *Otomicosis observada durante el control postoperatorio de una paciente operada por estapedectomía.*

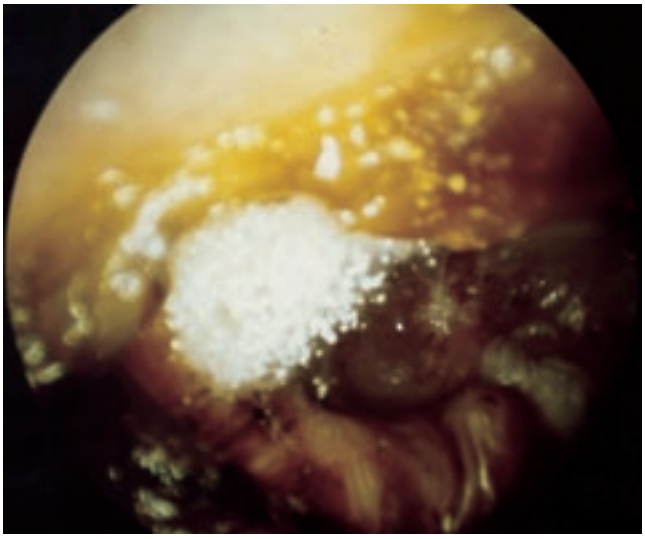

6 *Otomicosis dentro de una cavidad de vaciamiento.*

truye todo o parte del conducto auditivo externo. Estas formaciones pueden recubrir un tapón de cerumen. Algunas formas son coloreadas, se puede tratar bien de masas blanquecinas «algodonosas o en copos de nieve», que sugieren otomicosis por *Candida albicans,* bien de secreciones negruzcas características de otomicosis por *Aspergillus niger.* Después de la detersión de estos depósitos bajo microscopio, la piel y la membrana timpánica aparecen intactas.

OTOMICOSIS POSTOPERATORIA

Se trata de una forma clínica rara *(fig. 5).* El período postoperatorio constituye un factor de riesgo pues existe un cambio en la flora cutánea, una maceración causada por el vendaje del conducto auditivo externo y a veces un tratamiento antibiótico. Cualquier aumento del dolor, instauración de fiebre o de una otorrea fétida postoperatoria deben conducir a la retirada del taponamiento y a un examen otoscópico acompañado de toma de muestras micológicas y bacteriológicas. La otomicosis es posible en período postoperatorio precoz y también varias semanas después de la operación [16]. En las cavidades de vaciamiento mal mantenidas también pueden localizarse injertos fúngicos por colonización simple y muy a menudo poco patógena *(fig. 6).*

OTOMICOSIS MALIGNA

Estas formas importantes de otomicosis son muy raras y corresponden a una evolución necrotizante de la infección. Es de temer una extensión a la mastoides y a la base del cráneo [23]. Son sobre todo causadas por *Aspergillus* [15], pero es posible una cocontaminación por *Pseudomonas aeruginosa* [23]. Se observan principalmente en pacientes inmunodeprimidos (Sida) que no presentan otra localización aspergilar [8, 31, 34]. La fisiopatología de la invasión timpanomastoidea sólo se basa actualmente en hipótesis [23]: contaminación de origen sinusal, hematógena, auditiva externa, etc. El cuadro clínico clásicamente descrito es el de una otomastoiditis subaguda. Los dolores y la otorrea son intensos y precoces. La presencia de una parálisis facial periférica y de una laberintización (síndrome laberintofacial) es especialmente característica, pero debe sugerir también en este contexto una tuberculosis del oído. En las formas evolucionadas, se han descrito extensiones de la osteítis a la base del cráneo [23].

Además de las formas clásicas que aparecen en los pacientes inmunodeprimidos, excepcionalmente se han descrito otomastoiditis invasivas en pacientes no inmunodeprimidos [6]

así como en pacientes que previamente presentaron una aspergilosis pulmonar [9].

DERMATITIS SEBORREICA DEL CONDUCTO AUDITIVO EXTERNO

El agente patógeno de la dermatitis seborreica es un micromiceto denominado *Pityrosporum ovale* [11] que es igualmente el agente de la pitiriasis versicolor. Se trata de un hongo lipófilo con frecuencia saprofito de la piel que se considera un agente patógeno oportunista. Las dermatitis seborreicas son especialmente frecuentes y extensas en los pacientes con síndrome de inmunodeficiencia humana [18]. Se han atribuido también a otros factores como el estrés y el consumo de alcohol.

Se trata de una forma clínica de otomicosis bastante difícil de dignosticar. Su tratamiento también es difícil debido a su carácter recidivante. La queja principal es un prurito, a veces moderado [9], que conduce al paciente a utilizar un bastoncillo o un objeto fino del mismo tipo para disminuir la picazón.

El examen muestra lesiones eritematoescamosas constituidas por escamas grasas amarillentas que respetan la membrana timpánica *(fig. 7)*. Las lesiones por rascado del conducto auditivo externo y de la concha a veces provocan una exudación secundaria poco específica. La interpretación otoscópica es entonces más difícil. En las formas de larga evolución, el rascado crónico [21] puede inducir una liquenificación de la piel.

El examen clínico debe centrarse en investigar una localización extra auricular (surcos retroauriculares, surcos nasogenianos, cejas, cuero cabelludo, zona mediotorácica, etc.). Estas dermatitis se confunden aveces con eccemas o psoriasis del conducto auditivo externo.

OTOMICOSIS Y PERFORACIÓN TIMPÁNICA

En la sintomatología de estas otomicosis predomina la otorrea. Su aspecto clínico se asemeja al de la otomicosis aguda. El interrogatorio a veces permite recuperar una noción de perforación timpánica antigua conocida. El examen otoscópico muestra, después de la detersión, una perforación de la membrana timpánica asociada a una reacción inflamatoria de la mucosa del oído medio *(figs. 8, 9)*. Estas formas clínicas plantean un problema terapéutico particular.

CASO PARTICULAR: DERMATOFITOSIS DEL PABELLÓN

Con frecuencia es el dermatólogo el que establece este diagnóstico ya que se trata más de una micosis cutánea del pabellón que de una auténtica otomicosis. No obstante, el conducto auditivo externo puede verse afectado por extensión de contigüidad con origen en la región de la concha. Estas dermatosis son similares a las tiñas de la piel glabra y se deben a los mismos grupos de hongos filamentosos. Existen tres clases de micromicetos responsables de dermatofitosis: Epidermophyton, Microsporum y Trichophyton. Son particularmente contagiosas. En función del agente patógeno, estas micosis se transmiten por animales domésticos, por contacto interhumano directo o excepcionalmente por contaminación telúrica. Su aspecto clínico se caracteriza por placas eritematoescamosas bien delimitadas, superficiales y que se extienden de forma excéntrica. La zona central es más clara. Las placas pueden ser múltiples y confluir, lo que da entonces un aspecto policíclico. La presencia asociada de lesiones interdigitoplantares, de un herpes circinado o de una onixis es característica. Ante cualquier dermatofitosis del oído, se realiza una declaración obligatoria y se toman medidas de evicción. Debe solicitarse un examen dermatológico del paciente y de su entorno.

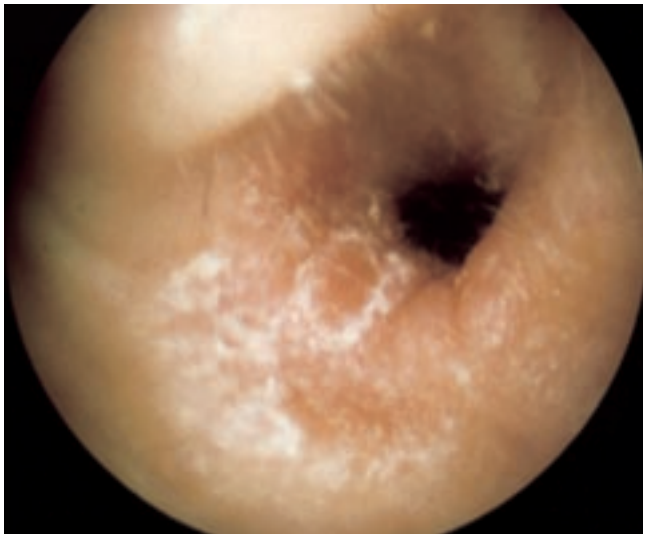

7 *Dermatitis seborreica del conducto auditivo externo.*

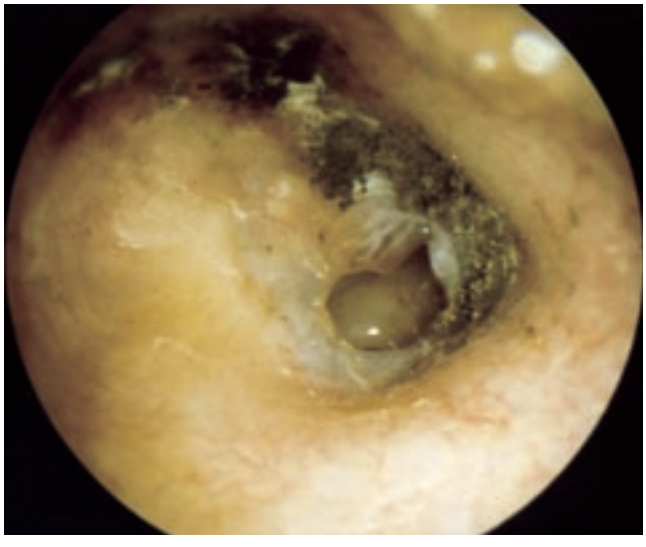

8 *Otomicosis de origen aspergilar en un paciente con perforación timpánica antigua.*

Exámenes micobacteriológicos

INDICACIONES

El diagnóstico de otomicosis es principalmente clínico ya que no siempre es fácil interpretar las muestras micobacteriológicas. La presencia de hongos en una muestra puede reflejar un microorganismo saprofito del conducto auditivo externo o una contaminación externa. No puede conocerse el resultado de un examen micológico antes de varios días y no debe diferir la iniciación del tratamiento. Por lo tanto, es lógico practicar una toma de muestras sólo cuando el contexto clínico es atípico o está a favor de una forma grave:

— otitis que se agrava o resiste a un tratamiento médico adecuado;

— paciente inmunodeprimido;

— infección en un contexto postoperatorio;

— paciente procedente de una zona tropical debido a la existencia a veces de formas graves;

— sospecha de dermatofitosis.

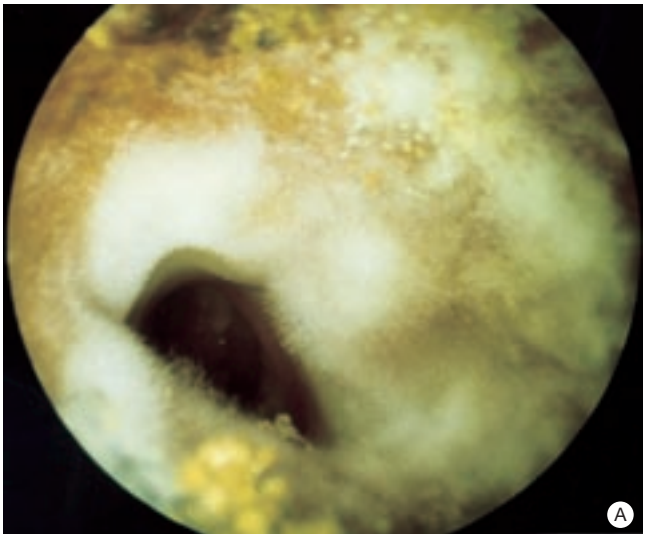

9 *A. Otro aspecto de otomicosis en un paciente con una perforación timpánica.*
B. Mismo paciente 2 semanas después de un tratamiento local de 15 días (curación).

MÉTODOS

El diagnóstico micológico se basa en la calidad de la muestra. Las secreciones o los depósitos se toman bajo control microscópico con un instrumento estéril. Puede tratarse de una micropinza, de un aspirador conectado a una trampa para gérmenes o de un escobillón sumergido en un medio de cultivo para evitar la desecación de la muestra (kit cultivo) [5]. En caso de sospecha de otomicosis crónica, resulta interesante obtener las escamas cutáneas con un adhesivo a nivel de la concha. La muestra puede ponerse en un tubo seco estéril y remitirse rápidamente. También es posible utilizar medios de transporte proporcionados por el laboratorio que contengan suero fisiológico con antibióticos que permiten una preservación más larga de la muestra antes de ser remitida al laboratorio.

En el laboratorio se realiza un examen directo (coloraciones específicas de tipo Gomori-Grocott) en busca de esporas o filamentos. Se puede obtener una idea rápida sobre la especie del hongo presente. Seguidamente las muestras son sistemáticamente inseminadas en medios de cultivo específicos de tipo Sabouraud que contengan antibióticos e inhibidores del desarrollo de las especies saprofitas (cicloheximida). Un mínimo de 4 días es necesario para la aparición de colonias de micromicetos. Resulta necesario estudiar su metabolismo glucídico (zimograma) y carbonado (auxanograma) para identificarlos. Para ello, es necesario un mínimo suplementario de 48 horas. Puede realizarse un antifungigrama con los mismos métodos que el antibiograma. En resumen, el resultado del análisis de una muestra micológica no se conocerá antes de un mínimo de 6 días.

Métodos diagnósticos más recientes utilizan técnicas de detección por inmunofluorescencia tras inmunomarcado de las muestras. Han sido propuestos desde 1997 por algunos equipos para el diagnóstico de las otomicosis [14]. Parecen a la vez sensibles y rápidos, pero sólo un escaso número de laboratorios puede disponer de ellos.

Evolución

Cuando se utiliza un tratamiento adecuado durante un período suficiente de 15 días, la enfermedad evoluciona hacia la curación en la gran mayoría de los casos. Las recidivas son posibles y su prevención se basa en el control de los factores favorecedores.

En las formas agudas, si el inicio del tratamiento es diferido o si hay una infección mixta bacteriana y micológica, puede aparecer una perforación timpánica. Comporta una otitis media y hace más difícil el tratamiento.

Las formas graves se observan principalmente en las regiones tropicales [1] y las formas de evolución maligna en pacientes inmunodeprimidos. Se deben a micromicetos aspergilares y se caracterizan por un agravamiento de la infección micótica acompañado de una alteración del estado general. La extensión infecciosa se puede propagar a las regiones periauriculares, cervicales, a la mastoides e incluso a la base del cráneo.

Tratamiento

MÉTODOS TERAPÉUTICOS

■ *Cuidados locales*

Son indispensables y siempre constituyen el primer tiempo del tratamiento. Se realizan bajo microscopio en la consulta. Se efectúa una detersión del conducto auditivo externo para suprimir los depósitos y las secreciones. Esta etapa permite una mejor eficacia del tratamiento local posterior y puede incluir un baño de oído con una solución antiséptica local de tipo peróxido de hidrógeno 10 % boricado a saturación (agua oxigenada boricada). Seguidamente, se realiza un taponamiento del conducto auditivo externo con un vendaje expansivo estéril que se cambiará 2 a 3 días después según el grado de infección local.

■ *Antisépticos locales*

Algunos antisépticos locales son antifúngicos excelentes siempre y cuando la membrana timpánica esté intacta.

El peróxido de hidrógeno a 10 volúmenes (agua oxigenada) inhibe el crecimiento micélico in vitro [17], pero sus propiedades fungitóxicas no bastan para que constituya el tratamiento ideal de la otomicosis.

Algunos autores preconizan un tratamiento local durante 2 semanas a base de un antiséptico mercurial de tipo mercromina que posee buenas propiedades fungiestáticas [7].

Los antisépticos yodados de tipo povidona yodada son buenos fungicidas. No obstante, no pueden ser utilizados en

Cuadro I. – Farmacología de los medicamentos antifúngicos poliénicos e imidazólicos.

		Antifúngicos poliénicos	Antifúngicos imidazólicos
Modo de acción		fungistático bactericida nulo	fungicida bactericida sobre los bacilos grampositivos
Duración del tratamiento		duración mínima de 2 semanas (candidiasis y aspergilosis)	duración mínima de 2 semanas (candidiasis y aspergilosis) duración de 4 semanas (dermatofitosis)
Absorción digestiva		nula	buena
Espectro		reducido	amplio
Toxicidad		renal para la anfotericina B por vía inyectable	hepática para las formas sistémicas
Efecto sobre	*Candida*	sensible	sensible
	Aspergillus	sensibilidad inconstante	sensible
	Dermatofitosis	siempre resistente	sensible

Cuadro II. – Formas comerciales de antifúngicos locales utilizables en otología.

Clase antifúngico	Denominación común internacional (DCI)	Modo de empleo
Poliénico	Anfotericina B	2 a 4 aplicaciones por día
Poliénico, corticoide y antibiótico	Dexametasona, nistatina, polimixina B, oxitetraciclina	1 aplicación en forma de polvo cada 3 días
Imidazólico	Sulconazol	2 aplicaciones por día
	Econazol	2 aplicaciones por día
	Biconazol	1 aplicación por día
Piridona	Ciclopiroxolamina	2 aplicaciones por día

caso de perforación timpánica. Además, su coloración hace que su utilización diaria sea delicada.

Antifúngicos

El mecanismo de acción de las moléculas antifúngicas se basa en la alteración de la permeabilidad celular del hongo cuya pared formada de quitina es especialmente gruesa. El tratamiento de las otomicosis utiliza sobre todo dos clases de antifúngicos: los polienos y los imidazoles *(cuadro I)*. Algunos autores prefieren utilizar los imidazoles por su espectro más amplio sobre el grupo de los Aspergillus [7, 13] y su poder bactericida contra los gérmenes grampositivos [33]. Las antifúngicos poliénicos son ototóxicos y no deben utilizarse en caso de perforación timpánica. La ototoxicidad de los imidazoles parece ser mínima, pero en ausencia de trabajos publicados suficientemente convincentes, los autores consideran que éstos tampoco deben utilizarse en caso de perforación timpánica.

INDICACIONES

Otomicosis externa

No es necesario tomar muestras micológicas. Después de realizar los cuidados locales, se efectúa un taponamiento del conducto auditivo externo y se aplica directamente sobre dicho vendaje un tratamiento antifúngico local. El primer taponamiento debe retirarse 48 horas después. En caso de sospecha de infección mixta, bacteriana y fúngica, resulta necesario prescribir en alternancia gotas antibióticas y antifúngicas. Este tratamiento local basta si se prolonga durante 2 semanas. Existen dos clases principales de antifúngicos: los polienos y los imidazoles. La ciclopiroxolamina es una molécula que no pertenece a ninguna de estas dos clases (grupo de las piridonas) pero que posee propiedades antifúngicas y antibacterianas parecidas a las de los imidazoles. Varios preparados más o menos bien adaptados al tratamiento local de las otomicosis son comercializados y se resumen en el *cuadro II.*

Otomicosis asintomática

Como para las otomicosis agudas simples, la toma de muestras micológica no es necesaria. Los cuidados locales de detersión del conducto auditivo externo son suficientes, puesto que no existe invasión cutánea; no resulta útil prescribir un tratamiento antifúngico.

Otomicosis postoperatoria

Un tratamiento local es suficiente, conlleva curas repetidas en la consulta y la prescripción de una aplicación local de antifúngicos durante 2 semanas. En el caso particular de las cavidades de vaciamiento, se puede utilizar por ejemplo una asociación antibiótico (polimixina B), corticoide y antifúngico polieno (nistatina).

Otomicosis maligna

Para estas formas graves, el tratamiento local es insuficiente. El tratamiento no debe ser diferido y es medicoquirúrgico [19, 23].

Todos los autores están de acuerdo con realizar un tratamiento quirúrgico que comporta una mastoidectomía ampliada. Su objetivo es retirar el máximo de lesiones patológicas. Se efectúan tomas de muestras micológicas, bacteriológicas (que comportan una búsqueda del bacilo de Koch [BK]) e histológicas durante la operación. Seguidamente, debe instaurarse un tratamiento antifúngico por vía sistémica asociado a una antibioterapia parenteral debido a los riesgos de coinfección fúngica y bacteriana. Puede prescribirse anfotericina B, pero la frecuencia de micromicetos de tipo aspergilar en estas infecciones hacen que se prefiera un antifúngico de tipo imidazol. El ketoconazol en dosis de 200 a 400 mg/d es una posibilidad terapéutica. Un examen clínico y paraclínico preterapéutico y un control regular deben ser realizados debido a los efectos secundarios de los medicamentos de tipo imidazol (riesgo hepatocitolítico). La duración mínima del tratamiento es de 1 mes.

Dermatitis seborreica del conducto auditivo externo

Su tratamiento se basa en la aplicación local de antiinflamatorios [18] de tipo triamcinolona y de antifúngicos. También pueden prescribirse antisépticos locales de tipo agua oxigenada en baños durante algunos días. En caso de localizacio-

nes cutáneas asociadas, conviene tratar las diferentes localizaciones en un mismo tiempo.

Otomicosis y drenaje transtimpánico o perforación timpánica

En ausencia de trabajos científicos suficientes sobre la ausencia de ototoxicidad de los antifúngicos de acción local, su utilización no parece indicada en caso de otomicosis con tímpano abierto. Es entonces preferible utilizar antisépticos locales de tipo agua oxigenada. En caso de otomicosis en un paciente con un drenaje transtimpánico, lo mejor es retirar el drenaje y utilizar un antiséptico local a la espera del cierre espontáneo de la perforación. Cuando la membrana timpánica está perfectamente cerrada, pueden prescribirse antifúngicos locales.

Otomicosis dermatofítica

Un tratamiento antifúngico local a base de imidazole es suficiente, pero debe imperativamente ser prolongado 4 semanas. Por ejemplo se puede utilizar econazol.

Conclusión

En la mayoría de los casos, la otomicosis es una otitis externa aguda que cura fácilmente con un tratamiento local adecuado.

No obstante existen formas de diagnóstico más difícil que hay que saber reconocer. Se trata de las formas crónicas que a veces esconden una dermatosis subyacente y de las formas graves observadas en el inmunodeprimido que necesitan un tratamiento medicoquirúrgico urgente.

Cualquier referencia a este artículo debe incluir la mención del artículo original: Malard O, Bordure P, Toquet J et Legent F. Otomycose. Encycl Méd Chir (Editions Scientifiques et Médicales Elsevier SAS, Paris, tous droits réservés), Oto-rhino-laryngologie, 20-080-A-10, 1999, 8 p.

Bibliografía

[1] Association Française des Professeurs de Parasitologie. In : Parasitologie mycologie. La Madeleine : Editions C et R, 1990 : 412

[2] Baya M, Agut M, Calvo MA. Infectious external otitis: etiology in the Terrassa region, culture methods, and considerations on otomycosis. *Microbiologia* 1994 ; 10 : 279-284

[3] Bokowy C, Cadot M, Lelièvre G. Pathologie acquise de l'oreille externe. *Encycl Méd Chir* (Elsevier, Paris), Oto-rhino-laryngologie, 20-070-A-10, 1995 : 1-14

[4] Bordure P. Écologie microbienne du conduit auditif externe. In : Rapport sur le conduit auditif externe. Paris : Société française d'oto-rhino-laryngologie et de pathologie cervico-faciale, Blackwell-Arnette, 1995 : 69-70

[5] Bordure P. Les prélèvements bactériologiques au niveau du conduit auditif externe. In : Rapport sur le conduit auditif externe. Paris : Société française d'oto-rhino-laryngologie et de pathologie cervico-faciale, Blackwell-Arnette, 1995 : 69-70

[6] Bryce GE, Phillips P, Lepawsky M, Gribble MJ. Invasive *Aspergillus* tympanomastoiditis in an immunocompetent patient. *J Otolaryngol* 1997 ; 26 : 266-269

[7] Chander J, Maini S, Subrahmanyan S, Handa A. Otomycosis: a clinico-mycological study and efficacy of mercurochrome in its treatment. *Mycopathologia* 1996 ; 135 : 9-12

[8] Diop EM, Schachern PA, Paparella MM. Acquired immunodeficiency syndrome with massive *Aspergillus fumigatus* infection. *Otolaryngol Head Neck Surg* 1998 ; 118 : 283-285

[9] Dubin J, Avenel-Audran M, Verret JL. Dermatoses cutanées non tumorales. In : Rapport sur le conduit auditif externe. Paris : Société française d'oto-rhino-laryngologie et de pathologie cervico-faciale, Blackwell-Arnette, 1995 : 101-118

[10] Enweani IB, Igumbor H. Prevalence of otomycosis in malnourished children in Edo State, Nigeria. *Mycopathologia* 1997 ; 140 : 85-87

[11] Faergemann J. Pityrosporum infections. *J Am Acad Dermatol* 1994 ; 30 (suppl) : S18-S20

[12] Garcia MP, Delgado D, Marin P, Mira J. Analysis of 40 cases of otomycosis. *Enferm Infect Microbiol Clin* 1993 ; 11 : 487-489

[13] Georgiev VS. Treatment and developmental therapeutics in aspergillosis. 2. Azoles and other antifungal drugs. *Respiration* 1992 ; 59 : 303-313

[14] Gurr PA, Evans K, Dewey FM, Gurr SJ. Otomycosis: the detection of fungi in ears by immunofluorescence microscopy. *Clin Otolaryngol* 1997 ; 22 : 275-283

[15] Hall PJ, Farrior JB. *Aspergillus* mastoiditis. *Otolaryngol Head Neck Surg* 1993 ; 108 : 167-170

[16] Hennequin C, ElBez M, Trotoux J, Simonet M. Otomycose à *Scopulariopsis brevicaulis* après tympanoplastie. *Ann Otolaryngol Chir Cervicofac* 1994 ; 111 : 353-354

[17] Jain SK, Agrawal SC. Fungitoxic effect of some organic volatile substances against fungi causing otomycosis. *Mycoses* 1994 ; 37 : 299--301

[18] Janniger CK, Schwartz RA. Seborrheic dermatitis. *Am Fam Physician* 1995 ; 52 : 149-155

[19] Lamprecht J, Kühn AG, Sauer S. Aspergillus mastoiditis in infected granulomatosis: a case report. *Laryngorhinootologie* 1990 ; 69 : 341-344

[20] Leyden JJ, Moginley KJ, Nordstrom KM, Webster GF. Skin microflora. *J Invest Dermatol* 1987 ; 88 : 65-72

[21] Litoux P. Les otomycoses. In : Rapport sur le conduit auditif externe. Paris : Société française d'oto-rhino-laryngologie et de pathologie cervico-faciale, Blackwell-Arnette, 1995 : 121-124

[22] Loh KS, Tan KK, Kumarasinghe G, Leong HK, Yeoh KH. Otitis externa: the clinical pattern in a tertiary institution in Singapore. *Ann Acad Med Singapore* 1998 ; 27 : 215-218

[23] Martinez BA, Montejo M, Aguirrebengoa K, Aguirre C. Otomastoiditis caused by *Aspergillus* in AIDS. *Enferm Infect Microbiol Clin* 1997 ; 15 : 200-202

[24] Megarry S, Petit A, Scarlett A. The activity against yeast of human cerumen. *J Laryngol Otol* 1988 ; 102 : 671-672

[25] Molina UR, Lao LJ, Perella SE, Companya HC, Casamitjana CF. Otomycosis. Case reports of 18 months in the General University Hospital of the Valle de Hebron in Barcelona. *An Otorrinolaringol Ibero Am* 1994 ; 21 : 255-263

[26] Mugliston T, O'Donoghue G. Otomycosis - A continuing problem. *J Laryngol Otol* 1985 ; 99 : 327-333

[27] Pavlenko SA. Otomycoses in the Kuznetsk region and organization of medical services for this group of population. *Vestn Otorinolaringol ; (4) :* 199070-74

[28] Pigatto PD, Bigardi A, Legori A, Altomare G, Troiano L. Allergic contact dermatitis prevalence in patients with otitis externa. *Acta Derm Venereol* 1991 ; 71 : 162-165

[29] Singer DE, Freeman E, Hoffert ER, Keys RJ, Mitchell RB. Otitis externa. Bacteriological and mycological studies. *Ann Otol Rhinol* 1952 ; 61 : 317-330

[30] Stenfors LE, Raisanen S. Is pityrosporum ovale a pathogen of the external auditory meatus? *Acta Otolaryngol* 1991 ; 111 : 943-945

[31] Strauss M, Fine E. Aspergillus otomastoiditis in acquired immunodeficiency syndrome. *Am J Otol* 1991 ; 12 : 49-53

[32] Tisner J, Millan J, Rivas P, Adiego I, Castellote A, Valles H. Otomycosis and topical application of thimerosal: study of 152 cases. *Acta Otorrinolaringol Esp* 1995 ; 46 : 85-89

[33] Udwadia RR, Dlo MS, Rathod MB, Prabhune MD, Joshi CJ. Econazole: a study of its role in otomycosis. *Curr Ther Res* 1982 ; 31 : 954-959

[34] Yates PD, Upile T, Axon PR, De Carpentier J. *Aspergillus* mastoiditis in a patient with acquired immunodeficiency syndrome. *J Laryngol Otol* 1997 ; 111 : 560-561

[35] Yehia MM, Al HH, Shehab NM. Otomycosis: a common problem in north Iraq. *J Laryngol Otol* 1990 ; 104 : 387-389

[36] Zaror L, Fischman O, Suzuki FA, Felipe RG. Otomycosis in Sao Paulo. *Rev Inst Med Trop Sao Paulo* 1991 ; 33 : 169-173